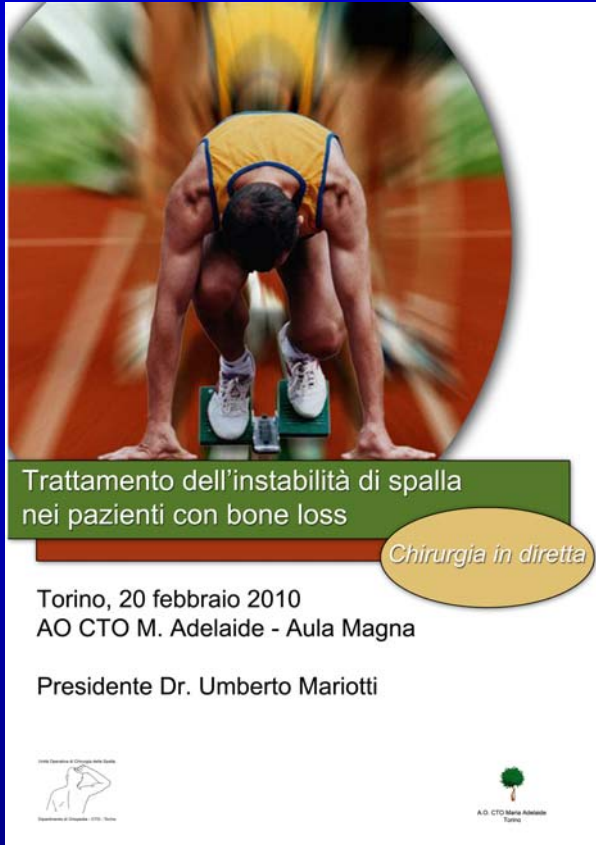
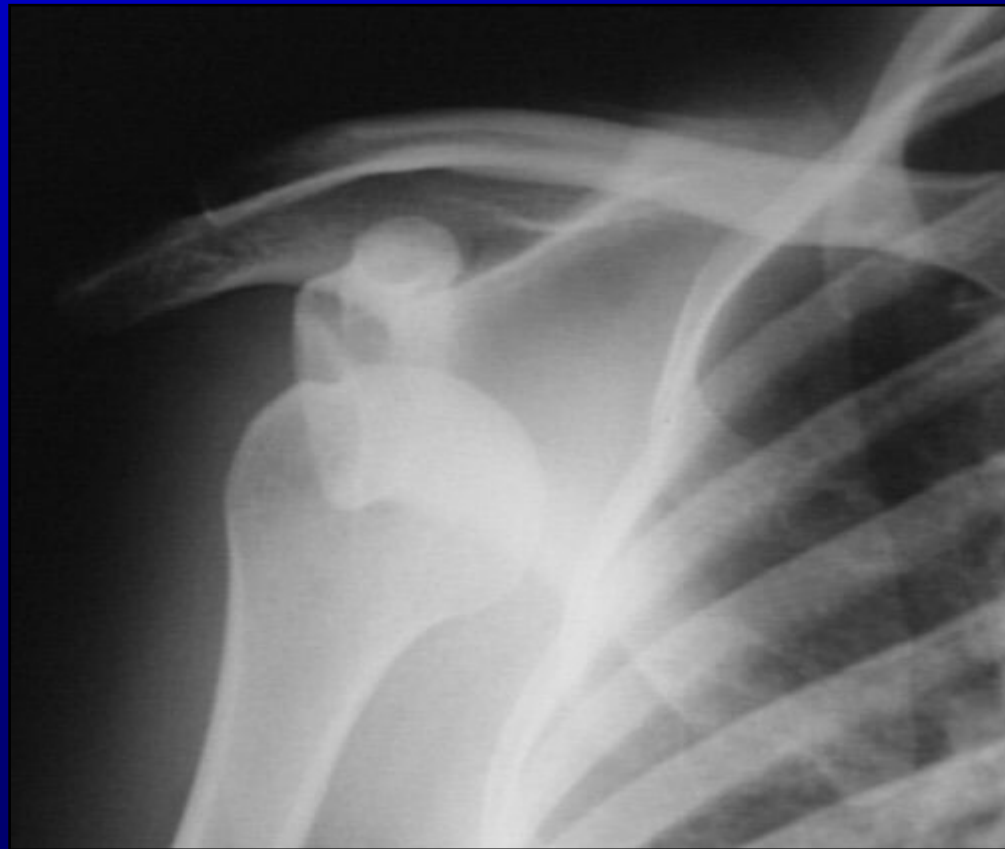


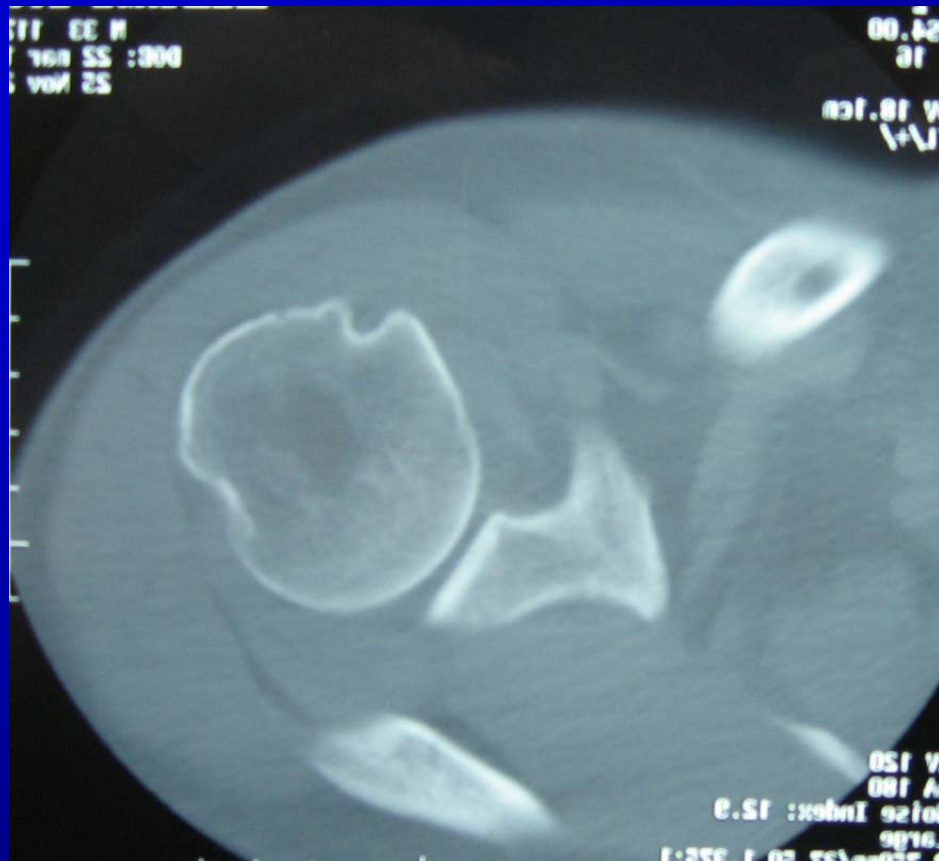# Instabilità' Multidirezionale Bilaterale di Spalla

E. Schiavone

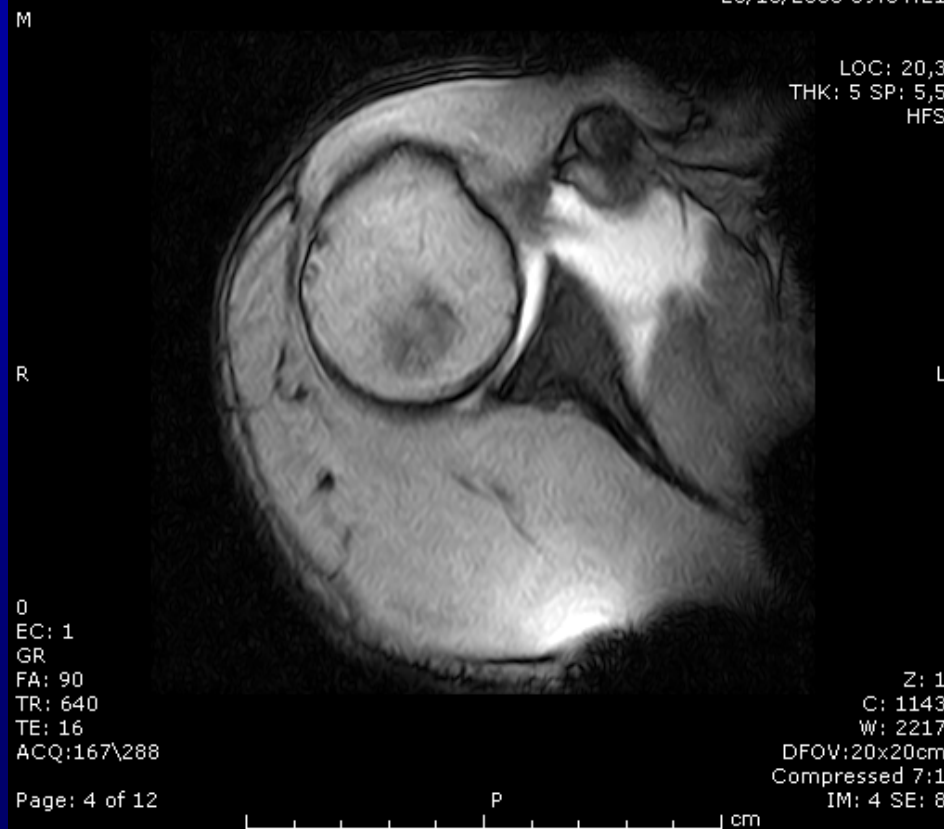- PAZIENTE DI 29 ANNI MASCHIO
- AFFETTO DA LASSITA'  
COSTITUZIONALE  
MULTIDIREZIONALE BILATERALE  
INIZIALMENTE ASINTOMATICA





Lambiase Luca,  
 20085390  
 02/03/1976

Azienda C.T.O. - C.R.F. - M. Adelaide  
 ARTRO RM  
 HR GE T1 cor  
 23/10/2003 09:54:21



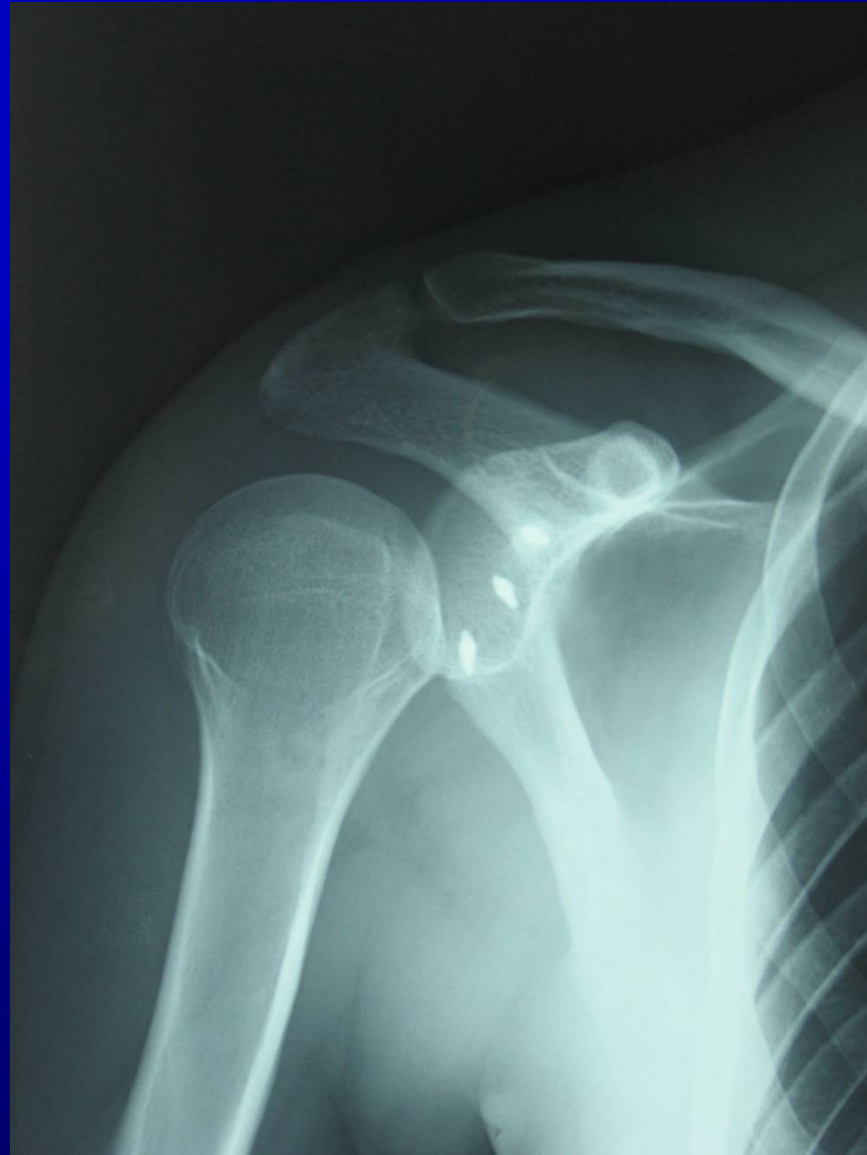
- **INCIDENTE STRADALE CON EPISODIO DI LUSSAZIONE FRANCA SPALLA SIN**
- **COMPARSA DI SINTOMATOLOGIA DOLOROSA ANCHE A RIPOSO**
- **INSTABILITA' PERSISTENTE**
- **ESEGUITA FKT (RIEQUILIBRIO MUSCOLARE-PROPIOCETTIVA ) PER 4 MESI CON SCARSO BENEFICIO**

# INDICAZIONI CHIRURGICHE ?

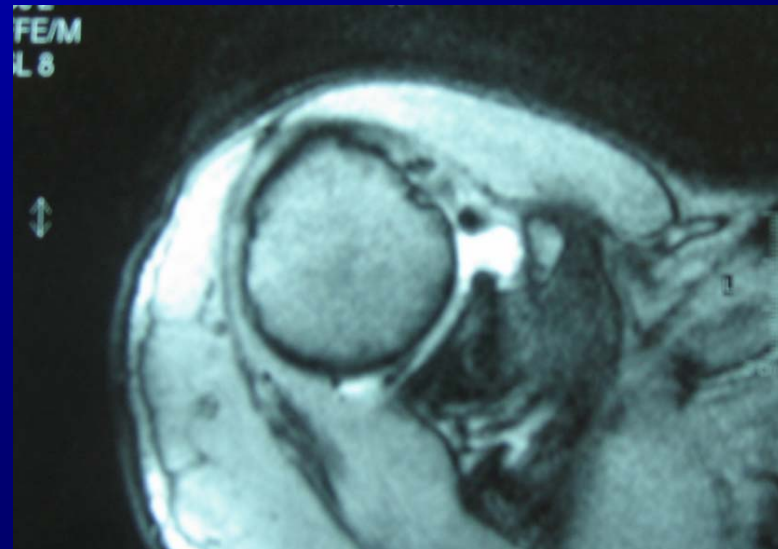
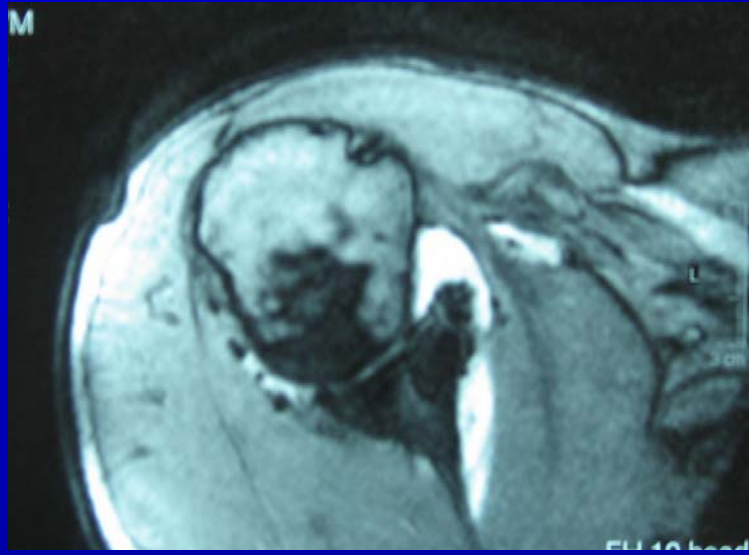
1. STABILIZZAZIONE AS (ANTERIORE E POSTERIORE)

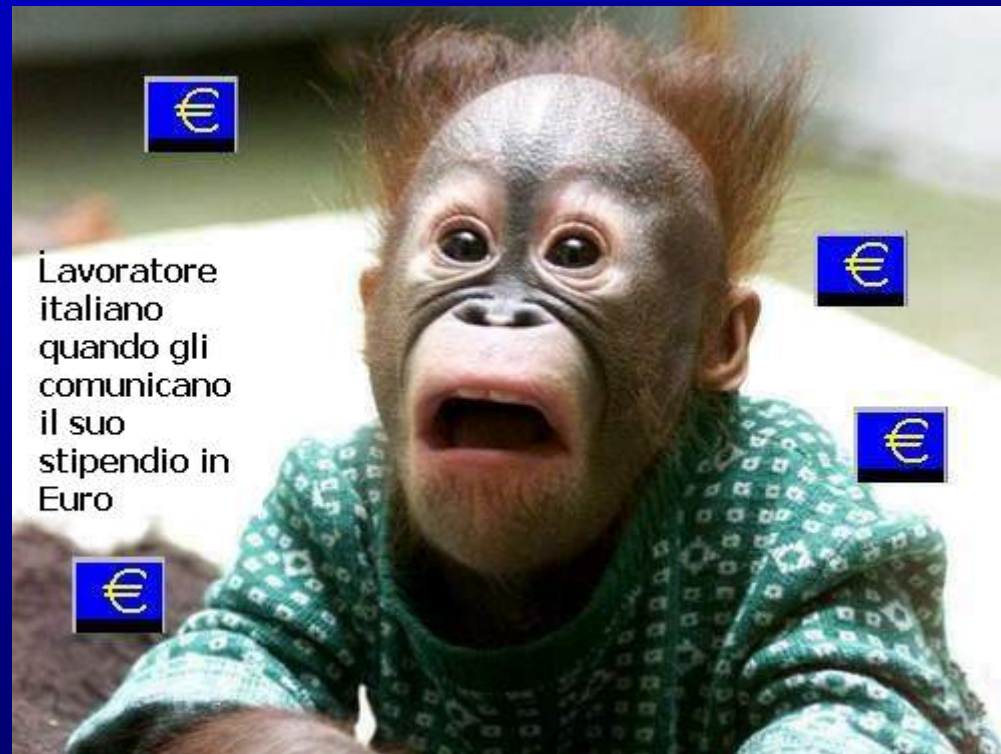2. LATARJET

3. STABILIZZAZIONE AS + LATARJET



- A 3 MESI DALL'INTERVENTO CHIRURGICO IN SEGUITO A MOVIMENTO DI ABDUZIONE ED EXTRAROTAZIONE IL PAZIENTE RIFERISCE EPISODIO SI LUSSAZIONE ANTERIORE





Lavoratore  
italiano  
quando gli  
comunicano  
il suo  
stipendio in  
Euro

